Document généré le 3 mai 2024 07:59

Intervention

Hybridation

Jean-Claude Gagnon

Numéro 20, septembre 1983

Anthropomorphique...

URI : https://id.erudit.org/iderudit/57335ac

Aller au sommaire du numéro

Éditeur(s)

Intervention

ISSN

0705-1972 (imprimé)
1923-256X (numérique)

Découvrir la revue

Citer ce document

Gagnon, J.-C. (1983). Hybridation. *Intervention*, (20), 24–25.

Tous droits réservés © Les Éditions Intervention, 1983

Ce document est protégé par la loi sur le droit d'auteur. L'utilisation des services d'Érudit (y compris la reproduction) est assujettie à sa politique d'utilisation que vous pouvez consulter en ligne.

https://apropos.erudit.org/fr/usagers/politique-dutilisation/

Cet article est diffusé et préservé par Érudit.

Érudit est un consortium interuniversitaire sans but lucratif composé de l'Université de Montréal, l'Université Laval et l'Université du Québec à Montréal. Il a pour mission la promotion et la valorisation de la recherche.

https://www.erudit.org/fr/

PETITE TOURBIERE D'ELEMENTS DIDACTIQUES ESTIVAUX PROVENANT DU "TRAITE D'HYBRIDATION GENERALISEE " DE BEURK TISSELARD.

UN LITRE DE POESIE MEDICINALE.

Ces mutants sont sélectionnés selon leur croissance

Des participants pratiquent des techniques de suture sur des pattes de porc

— Des travaux d'hybridation moléculaire et d'hybridation in situ *permettent de déceler la présence «d'empreintes» virales à l'intérieur de la cellule.*

Equipes multidisciplinaires

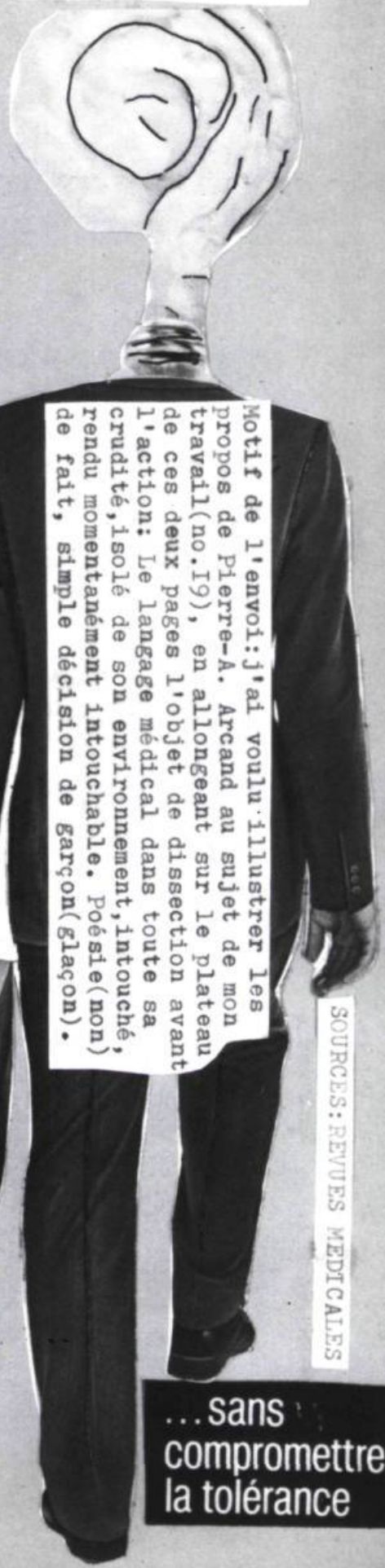

Motif de l'envoi:j'ai voulu illustrer les propos de Pierre-A. Arcand au sujet de mon travail(no.I9), en allongeant sur le plateau de ces deux pages l'objet de dissection avant l'action: Le langage médical dans toute sa crudité,isolé de son environnement,intouché, rendu momentanément intouchable. Poésie(non) de fait, simple décision de garçon(glaçon).

SOURCES: REVUES MEDICALES

...sans compromettre la tolérance

comment traiter le syndrome du lit bloqué

fonctionnel : quel est son état mental ? Peut-il (elle) se laver ?

Un bêta

souffre de cervicalgies violentes

bloquant "sélectif"[1] à l'égard des récepteurs bêta

avec irradiation cervico-brachiale bilatérale.

Pour être à la hauteur...

de la gravité croissante des symptômes

des traitements antérieurs inefficaces

Un père s'inquiète d'une délinquance possible chez son fils de 5 ans qui a piqué un paquet de gomme à la tabagie.

Si l'on veut utiliser la mini-laparotomie, c'est-à-dire une incision de moins de 3 cm, il faut alors pour rendre la technique plus facile, introduire une canule endo-utérine qui permettra la mobilisation antérieure et latérale de l'utérus.

Une participante en train d'extirper un corps étranger d'un globe oculaire.

Vous pouvez maintenant augmenter la posologie...

une tumeur molle, grisâtre, hémorragique fait issue entre les racines et refoule le cul-de-sac dural; ablation de la tumeur par aspiration; en avant du cul-de-sac dural existe une perte de substance osseuse importante

solitaire excrétant