

M/S : médecine sciences



La neuropathie sensitivo-motrice héréditaire avec agénésie du corps calleux

Severe neuropathy with agenesis of the corpus callosum

Heidi C. Howard, Nicolas Dupré, Jean Mathieu, Jean-Pierre Bouchard et Guy A. Rouleau

Volume 19, numéro 4, avril 2003

URI : <https://id.erudit.org/iderudit/006492ar>

[Aller au sommaire du numéro](#)

Éditeur(s)

SRMS: Société de la revue médecine/sciences
Éditions EDK

ISSN

0767-0974 (imprimé)
1958-5381 (numérique)

[Découvrir la revue](#)

Citer cet article

Howard, H. C., Dupré, N., Mathieu, J., Bouchard, J.-P. & Rouleau, G. A. (2003). La neuropathie sensitivo-motrice héréditaire avec agénésie du corps calleux. *M/S : médecine sciences*, 19(4), 414–416.

Tous droits réservés © M/S : médecine sciences, 2003

Ce document est protégé par la loi sur le droit d'auteur. L'utilisation des services d'Érudit (y compris la reproduction) est assujettie à sa politique d'utilisation que vous pouvez consulter en ligne.

<https://apropos.erudit.org/fr/usagers/politique-dutilisation/>

érudit

Cet article est diffusé et préservé par Érudit.

Érudit est un consortium interuniversitaire sans but lucratif composé de l'Université de Montréal, l'Université Laval et l'Université du Québec à Montréal. Il a pour mission la promotion et la valorisation de la recherche.

<https://www.erudit.org/fr/>

pour permettre d'ajuster les corrélations aux polymorphismes étudiés. Un degré de probabilité de $p < 0,1$ fut choisi comme seuil discriminant. On retint ainsi 19 polymorphismes chez les hommes et 18 chez les femmes. La deuxième étape de l'étude porta sur les 4152 sujets restants. À ce stade, les seules associations avec l'infarctus du myocarde considérées comme significatives furent celles atteignant le seuil élevé de $p < 0,001$. Un seul polymorphisme (le remplacement d'une cytosine par une thymine en position 1019 du gène de la connexine 37) répondit à ce critère chez les hommes alors que, chez les femmes, deux polymorphismes furent trouvés significatifs: l'adjonction d'une cinquième guanine en position -668 du gène de l'inhibiteur de type 1 de l'activateur du plasminogène (PAI-1) et l'adjonction d'une sixième adénine en position -1171 du gène de la stromélysine 1. En abaissant le seuil de signification à p

$< 0,01$, un polymorphisme supplémentaire fut retenu chez l'homme, le remplacement d'une cytosine par une thymine en position 242 du gène de la $p22^{\text{phox}}$, une sous-unité de la NADPH oxydase. Comment les protéines codées par ces gènes peuvent-elles intervenir dans le mécanisme de l'infarctus? La réponse ne paraît pas évidente même si des hypothèses peuvent être avancées: la connexine 37 est présente dans les jonctions entre cellules endothéliales et pourrait donc intervenir dans les transferts entre le plasma et les myocytes sous-jacents; la $p22^{\text{phox}}$ catalyse la production de formes actives de l'oxygène qui sont des agents de l'inflammation; le PAI-1 joue un rôle dans la fibrinolyse et la stromélysine 1 dans le catabolisme de la matrice extracellulaire. En outre, un problème majeur se pose: aucun des deux polymorphismes associés fortement à un antécédent d'infarctus chez la femme n'est retrouvé chez l'homme avec une pro-

babilité significative alors que les fonctions des deux protéines, le PAI-1 et la stromélysine 1, n'apparaissent pas *a priori* liées au sexe. Ce travail montre que les objectifs recherchés dans ce type d'études – permettre un meilleur dépistage des sujets à risque et apporter un éclairage nouveau sur le mécanisme de la maladie – sont encore loin d'être atteints. ♦

Genetic polymorphisms linked to myocardial ischemia in a Japanese population

RÉFÉRENCE

1. Yamada Y, Izawa H, Ichihara S, et al. Prediction of the risk of myocardial infarction from polymorphisms in candidate genes. *N Engl J Med* 2002; 347: 1916-23.

NOUVELLE

La neuropathie sensitivo-motrice héréditaire avec agénésie du corps calleux

Heidi C. Howard, Nicolas Dupré, Jean Mathieu, Jean-Pierre Bouchard, Guy A. Rouleau

> La neuropathie sensitivomotrice héréditaire avec agénésie du corps calleux (NSMH/ACC) (OMIM 218000), également connue sous le nom d'agénésie du corps calleux avec polyneuropathie (ACCPN) ou syndrome d'Andermann, est une maladie à transmission autosomique récessive de début précoce. Les patients atteints de NSMH/ACC proviennent principalement de deux régions du Nord-Est du Québec, le Saguenay-Lac-Saint-Jean (SLSJ) et le comté de Charlevoix [1]. Un effet fondateur explique cette prédominance régionale.

En reconstruisant la généalogie des familles atteintes, on arrive à la conclusion que des colons venus de France au XVII^e siècle (régions du Poitou et du Perche) sont à l'origine de cet effet fondateur [1], même si aucun cas n'a été à ce jour rapporté en France. Le gène responsable de cette maladie, *SLC12A6*, a été identifié récemment par notre laboratoire [2].

Cliniquement, NSMH/ACC se caractérise par un retard de développement moteur, une atteinte cognitive progressive, un dysmorphisme (palais ogi-

H.C. Howard, N. Dupré,
G.A. Rouleau:
Centre de recherche
en neurosciences,
Hôpital général
de Montréal,
Département de Biologie,
Université McGill, 1650
Cedar, Montréal, Québec,
H3G 1A4 Canada.
J.P. Bouchard:
Hôpital de l'Enfant-Jésus,
Université Laval, Québec,
Canada.
J. Mathieu:
Hôtel-Dieu de Chicoutimi,
Québec, Canada.
guy.rouleau@mcgill.ca

val, syndactylie), une hypotonie, une amyotrophie, une aréflexie tendineuse, une polyneuropathie sensitivo-



motrice, et un degré variable d'agénésie du corps calleux [3]. D'un point de vue évolutif, la maladie se caractérise par un retard du début de la marche (3,8 ans), une perte de l'autonomie ambulatoire vers 14 ans, et une scoliose précoce débutant à 10,4 ans. L'âge moyen de décès se situe vers 33 ans. Chez ces patients, les fonctions cérébrales sont souvent atteintes, et 39 % développent des épisodes psychotiques vers l'âge de 15 ans [3]. Les études électrophysiologiques montrent une certaine variabilité des vitesses de conduction motrices (16-57 m/s). Les conductions sensitives sont toujours abolies, même en bas âge. L'imagerie cérébrale est normale chez environ le tiers des patients, alors que les deux tiers présentent une agénésie partielle ou complète du corps calleux (Figure 1) [3]. On note à l'examen anatomopathologique - outre l'agénésie du corps calleux - une petite quantité de gonflements axonaux dans la substance blanche cérébrale et une préservation

des faisceaux de Probst (faisceau longitudinal aberrant situé sur la face interne de l'hémisphère cérébral) (Figure 2) [4]. Il ne semble y avoir aucun signe ni d'atrophie corticale ni d'atteinte de la corne antérieure de la moelle épinière. On retrouve des axones gonflés dans les 3^e et 7^e nerfs crâniens, ainsi que dans les racines ventrales et postérieures de la moelle épinière. La biopsie du nerf sural montre une perte axonale et des axones gonflés.

L'effet fondateur présent dans la NSMH/ACC au Québec a été confirmé sur le plan moléculaire. Nous avons ainsi démontré que 64 % des patients québécois atteints partageaient le même haplotype au sein d'une région du chromosome 15 s'étendant sur 4 cM, et que 97 % d'entre eux partageaient un même marqueur microsatellite (D15S1232) [1]. Une étude des gènes candidats présents dans la région a démontré que tous les patients québécois atteints présentaient une mutation ponctuelle de l'exon 18 (2436delG, Thr813fsX813) du gène *SLC12A6* codant pour le canal potassique KCC3 [2]. Un seul patient québécois est porteur de la mutation mentionnée ci-dessus sur un allèle de l'exon 18 et d'une mutation de l'exon 11 sur un autre allèle (1584-1585delCTinsG, F529fsX531) [2]. Dix patients provenant de quatre autres pays (Italie, Autriche, Tanzanie, Turquie) présentaient des caractéristiques cliniques très semblables à celles des patients québécois. Une mutation ponctuelle du gène *SLC12A6*, située dans des exons différents de ceux atteints chez les patients québécois, a été confirmée chez deux de ces patients (Italie, exon 15; Turquie, exon 22) [2].

À l'heure actuelle, le rôle de la protéine KCC3 dans la physiopathologie de la NSMH/ACC n'est pas bien défini. De façon générale, KCC3 est un canal ionique qui agit comme co-transporteur K^+-Cl^- . Il est exprimé dans nombre de tissus (rein, muscle, système nerveux) [5]. La fonction cellulaire du KCC3 est controversée, certaines données suggérant qu'il intervient au niveau de la prolifération et de la mort cellulaires, d'autres au niveau de la régulation des concentrations ioniques (équilibre des ions Cl^-). Lorsque la mutation présente dans la population québécoise (2436delG, Thr813fsX813) a été étudiée dans des ovocytes de *Xenopus laevis*, la protéine mutante était glycosylée et exprimée à la surface membranaire, mais elle n'était pas fonctionnelle [2]. Par ailleurs, un modèle de souris transgénique a été produit en remplaçant l'exon 3 du gène *SLC12a6* par une cassette galactosidase/néomycine [2]. L'expression du KCC3 était nulle chez les souris homozygotes. Dès l'âge de deux semaines, ces souris présentaient un dysfonctionnement locomoteur marqué avec incoordination et faiblesse des membres, et l'analyse des fonctions cognitives supérieures montrait une diminution des fonctions liées à l'exploration de l'environnement. Par ailleurs, des études anatomiques détaillées du cerveau et de la moelle épinière n'ont pas révélé d'anomalies. Au niveau des nerfs sciatiques, on observait un grand nombre d'axones gonflés, recouverts d'une fine couche de myéline. Ces anomalies des nerfs périphériques observées chez les souris transgéniques rappellent celles qui sont observées chez les patients atteints de la NSMH/ACC. Au stade actuel de nos connaissances, nous estimons que KCC3 est impliqué tant au niveau du développement que du maintien du système nerveux central (SNC) et du système nerveux périphérique. Partant de l'agénésie du corps calleux [4], nous émettons l'hypothèse d'une action de KCC3 sur la migration

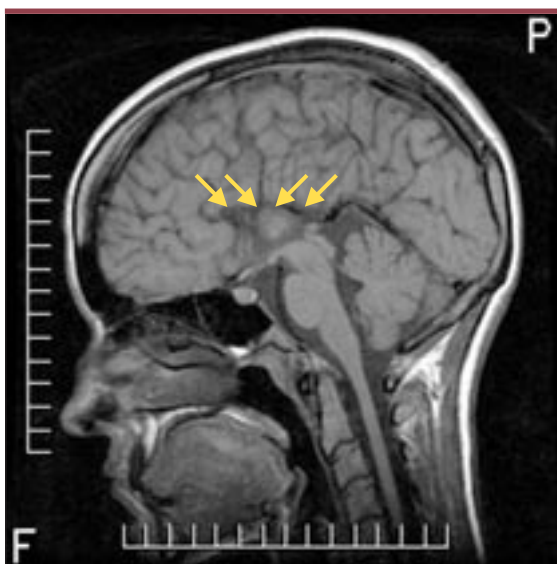


Figure 1. Imagerie par résonance magnétique en coupe sagittale T1 montrant une agénésie complète du corps calleux chez un patient québécois de 23 ans atteint de neuropathie sensitivo-motrice héréditaire avec agénésie du corps calleux (NSMH/ACC). Une mutation (2436delG) de l'exon 18 du gène *SLC12a6* a été identifiée chez ce patient. Les flèches jaunes indique l'emplacement habituel du corps calleux.

axonale au cours du développement du système nerveux, puisque le corps calleux se forme entre la 11^e et la 20^e semaine de gestation [6]. De plus, la préservation du faisceau de Probst signifie que, dans l'agénésie qui caractérise la NSMH/ACC, les axones se forment mais sont incapables de traverser la ligne médiane étant donné l'absence de masse commissurale [6]. À ce stade, les études de localisation de la protéine dans le système nerveux ne nous permettent pas de conclure avec certitude si KCC3 agit principalement au niveau de l'axone ou de la myéline. La maladie suggère cependant une atteinte axonale, en raison de la présence des gonflements axonaux que l'on retrouve en général dans les maladies de l'axone [4]. Ces gonflements axonaux pourraient être secondaires à un dérèglement de l'équilibre ionique intracellulaire. Les dystrophies neuro-axonales et les axonopathies à cellules géantes sont aussi caractérisées par la présence de gonflements axonaux dans les nerfs périphériques [7], mais l'accumulation d'organites intracellulaires atypiques permet de les distinguer de la NSMH/ACC. Enfin, la NSMH/ACC se démarque facilement des autres NSMH par l'atteinte du système nerveux central.

La découverte du gène permettra une compréhension plus approfondie des mécanismes physiopathologiques de cette maladie, et peut-être aussi du développement et du fonctionnement du système nerveux, et pourrait contribuer à l'amélioration de l'approche thérapeutique. De plus, nous pourrions identifier d'autres cas à travers le monde afin de réaliser des études de corrélation phénotype-génotype. Aucun cas n'a été à ce jour rapporté en France, ce qui est d'autant plus surprenant que les études généalogiques faites au Québec montrent clairement que les familles porteuses de ces mutations ont des ancêtres communs venus de ce pays. ♦

Severe neuropathy with agenesis of the corpus callosum

RÉFÉRENCES

1. De Braekeleer M, Dallaire A, Mathieu J. Genetic epidemiology of sensorimotor polyneuropathy with or without agenesis of the corpus callosum in northeastern Quebec. *Hum Genet* 1993; 91: 223-7.
2. Howard H, Mount DB, Rochefort D, et al. The K-Cl cotransporter KCC3 is mutant in a severe peripheral neuropathy associated with agenesis of the corpus callosum. *Nat Genet* 2002; 32: 384-92.
3. Mathieu J, Bédard F, Prévost C, Langevin P. Neuropathie sensitivo-motrice héréditaire avec ou sans agénésie du corps calleux: étude radiologique et clinique de 64 cas. *Can J Neurol Sci* 1990; 17: 103-8.
4. Carpenter S. The pathology of the Andermann syndrome. In: Lassonde M, Jeeves M, eds. *Callosal agenesis: a natural split brain?* New York: Plenum Press, 1994 : 27-30.
5. Hiki K, D'Andrea R, Furze J, et al. Cloning, characterization, and chromosomal location of a novel human K-Cl cotransporter. *J Biol Chem* 1999; 274: 10661-7.
6. Dobyns W. Absence makes the search grow longer. *Am J Hum Genet* 1996; 58: 7-16.
7. Mahadevan A, Santosh V, Gayatri N, et al. Infantile neuroaxonal dystrophy and giant axonal neuropathy: overlap diseases of neuronal cytoskeletal elements in childhood? *Clin Neuropathol* 2000; 19: 221-9.

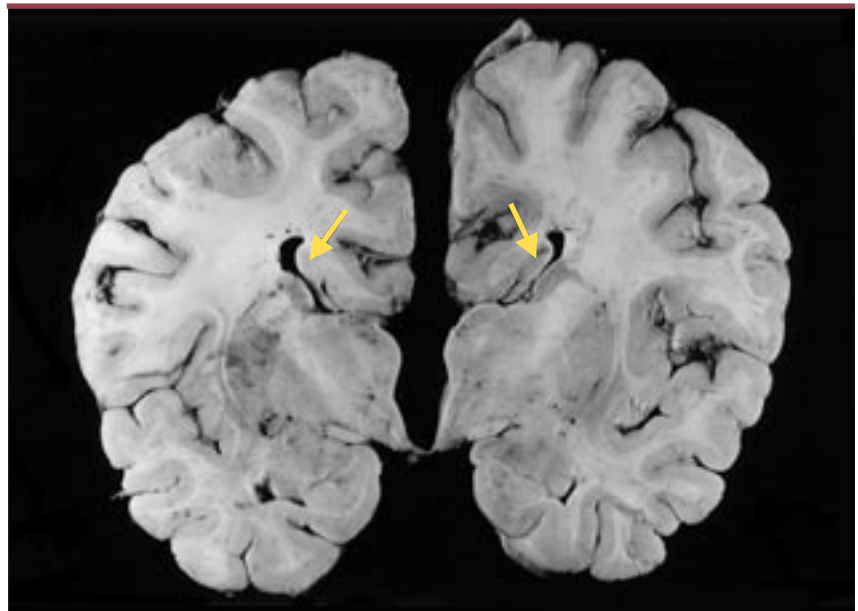


Figure 2. Coupe anatomopathologique coronale montrant une agénésie complète du corps calleux et une préservation du faisceau de Probst (flèche jaune) attaché au fornix. Ce patient est décédé à 26 ans. Une mutation (2436delG) de l'exon 18 du gène *SLC12a6* a été identifiée chez lui (cliché aimablement fourni par le Docteur Sterling Carpenter).