

M/S : médecine sciences

Prévention des resténoses intrastent: vers un traitement *in situ*

Mikaël Mazighi, Yann Gouëffic, Aliocha Scheuble et Laurent J. Feldman

Volume 20, numéro 1, janvier 2004

URI : <https://id.erudit.org/iderudit/007528ar>

[Aller au sommaire du numéro](#)

Éditeur(s)

SRMS: Société de la revue médecine/sciences et Éditions EDK

ISSN

0767-0974 (imprimé)

1958-5381 (numérique)

[Découvrir la revue](#)

Citer cet article

Mazighi, M., Gouëffic, Y., Scheuble, A. & Feldman, L. J. (2004). Prévention des resténoses intrastent: vers un traitement *in situ*. *M/S : médecine sciences*, 20, (1), 98–104.

Résumé de l'article

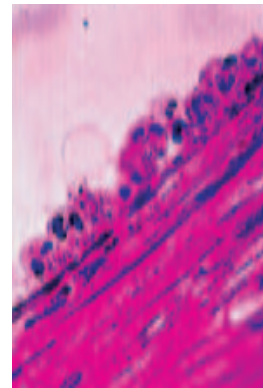
La pose de *stents* est devenue la principale technique d'angioplastie coronaire percutanée en France, comme dans les autres pays occidentaux. La principale limite de cette technique est la survenue de resténoses au site d'implantation du *stent*. Les techniques médicamenteuses de prévention, inefficaces dans l'ensemble, souffrent autant d'une méconnaissance de la physiopathologie des resténoses intrastent que d'une inadéquation entre des traitements systémiques et un phénomène biologique éminemment focal. Des traitements locaux prenant en compte ces données physiopathologiques sont donc en cours d'évaluation chez l'homme. Les premiers résultats cliniques des *stents* imprégnés actifs, qui permettent de délivrer localement de fortes concentrations de substances antiproliférantes (sirolimus, paclitaxel...), sont très prometteurs et suggèrent que ces nouveaux *stents* devraient probablement révolutionner la pratique de la cardiologie interventionnelle. Quant à la thérapie génique, son application au problème des resténoses nécessite une simplification et une amélioration de l'efficacité des techniques de transfert génique.

> La pose de *stents* est devenue la principale technique d'angioplastie coronaire percutanée en France, comme dans les autres pays occidentaux. La principale limite de cette technique est la survenue de resténoses au site d'implantation du *stent*. Les techniques médicamenteuses de prévention, inefficaces dans l'ensemble, souffrent autant d'une méconnaissance de la physiopathologie des resténoses intrastent que d'une inadéquation entre des traitements systémiques et un phénomène biologique éminemment focal. Des traitements locaux prenant en compte ces données physiopathologiques sont donc en cours d'évaluation chez l'homme. Les premiers résultats cliniques des *stents* imprégnés actifs, qui permettent de délivrer localement de fortes concentrations de substances antiproliférantes (sirolimus, paclitaxel...), sont très prometteurs et suggèrent que ces nouveaux *stents* devraient probablement révolutionner la pratique de la cardiologie interventionnelle. Quant à la thérapie génique, son application au problème des resténoses nécessite une simplification et une amélioration de l'efficacité des techniques de transfert génique. <

L'introduction des *stents* à la fin des années 80 a constitué une étape décisive dans le développement des techniques de cardiologie interventionnelle [1] (voir *Encadré*). En France, 75 % à 90 % des procédures d'angioplastie coronaire s'accompagnent de l'implantation d'un ou plusieurs *stents* (environ 120 000 *stents* ont ainsi été implantés en 2000). Cette «*stentomanie*» s'explique autant par l'efficacité des *stents* dans le traitement des occlusions coronaires aiguës survenant en cours d'angioplastie que par leur simplicité d'emploi ou encore par la diminution sensible de la fréquence des resténoses par rapport à la seule angioplastie au ballonnet [2, 3]. Dans les études cliniques les plus récentes, l'incidence

Prévention des resténoses intrastent: vers un traitement *in situ*

Mikael Mazighi, Yann Gouëffic, Aliocha Scheuble, Laurent J. Feldman



Service de Cardiologie et
 Inserm U.460, Hôpital Bichat,
 46, rue Henri Huchard,
 75018 Paris, France.

laurent.feldman@bch.ap-hop-paris.fr

des resténoses intrastent varie entre 10 % et 20 % [4]. Ces chiffres doivent néanmoins être considérés avec précaution, car les critères d'inclusion très stricts aboutissent dans ces grandes études à une sélection de « cas idéaux » (typiquement, des sténoses focales touchant des artères coronaires natives de plus de 3 mm de diamètre) et donc à une très probable sous-évaluation de l'incidence réelle des resténoses intrastent. En cas de resténose, une nouvelle angioplastie est quasiment toujours possible, mais le risque de resténose récurrente peut alors atteindre 50 % [5].

Physiopathologie de l'hyperplasie intimale intrastent

L'effet protecteur des *stents* contre les resténoses résulte essentiellement d'un meilleur gain luminal immédiatement après le déploiement du *stent* (par inhibition du rappel élastique de la paroi artérielle) et d'une prévention du remodelage constrictif chronique (principal mécanisme des resténoses après angioplastie au ballonnet). En revanche, l'hyperplasie intimale est plus marquée qu'après une angioplastie au ballonnet et constitue le mécanisme presque exclusif des resténoses intrastent [6].

Le traumatisme artériel provoqué par l'implantation d'un *stent* est très différent de celui qui suit une angioplastie au ballonnet [7]: les barreaux métalliques dilataient profondément la paroi artérielle, non seulement au niveau de la plaque d'athérosclérose et de son centre lipidique, mais aussi de la média sous-jacente, avec une relation quasi linéaire entre la sévérité du traumatisme et l'épaississement intimal qu'il engendre (voir Encadré). L'examen de prélèvements *post-mortem* montre une réaction inflammatoire riche en macrophages et en lymphocytes T, présente à tous les stades de développement de la néointima et prédominant dans les premières semaines [7]. Chez le lapin hypercholestérolémique, le recrutement des cellules inflammatoires (polynucléaires neutrophiles et monocytes) est particulièrement marqué après l'implantation d'un *stent* (Figure 1) par rapport à la situation observée après angioplastie au ballonnet; par ailleurs, l'inhibition de la réaction inflammatoire par un anticorps dirigé contre l'intégrine Mac-1 [8] ou par l'interleukine-10 [9] prévient l'hyperplasie intimale intrastent. Dans le même modèle, l'expression et l'activité des métalloprotéases MMP-2 et MMP-9 sont bien plus importantes et prolongées après l'implantation d'un *stent* qu'après une

angioplastie au ballonnet [10], ce qui facilite probablement la migration des cellules musculaires lisses et des cellules inflammatoires dans l'intima.

L'échec des traitements préventifs «traditionnels» [11, 12] et le caractère éminemment focal des resténoses ont orienté les recherches vers le développement de stratégies de prévention *in situ*. En théorie, ce type de traitement offre le double avantage de concentrer l'effet des médicaments au site d'implantation du *stent* (efficacité maximale) tout en réduisant leurs effets délétères systémiques (anticoagulation, immunosuppression, cytotoxicité). Les *stents* recouverts (imprégnés) de médicaments, qui sont l'objet de cet article, constituent une approche de prévention des resténoses sur le point de révolutionner la pratique de la cardiologie interventionnelle.

Stents imprégnés «passifs»

La principale limite à la mise au point de *stents* délivrant localement des médicaments a longtemps été l'effet pro-inflammatoire des polymères utilisés pour retenir le médicament à la surface du *stent* et faciliter ensuite son élution progressive dans la paroi artérielle: par exemple, l'implantation, dans des coronaires de porcs, de *stents*

recouverts de bandes de polymères biodégradables ou non entraîne la formation de thromboses, parfois occlusives, au contact des bandes polymériques, associées à une hyperplasie intimale riche en cellules géantes multinucléées et en macrophages [13].

Une première approche a consisté à enrober les *stents* métalliques de revêtements ayant une biocompatibilité plus grande que les métaux habituellement utilisés (acier inoxydable 316L, nitinol et tantale). Les revêtements en or aggravent plutôt les lésions de resténose, alors que le titane, sous forme d'alliage (TiNOX), diminue l'adhérence plaquettaire et l'épaississement intimal. D'autres *stents* recouverts de carbone, de carbure de silicium (semi-conducteur) ou de phosphorylcholine (un composant naturel de la membrane cellulaire qui peut également servir de réservoir pour délivrer localement un médicament) ont été utilisés, mais n'ont pas démontré de réelle supériorité par rapport aux *stents* «classiques». Enfin, des *stents* totalement polymériques et biorésor-

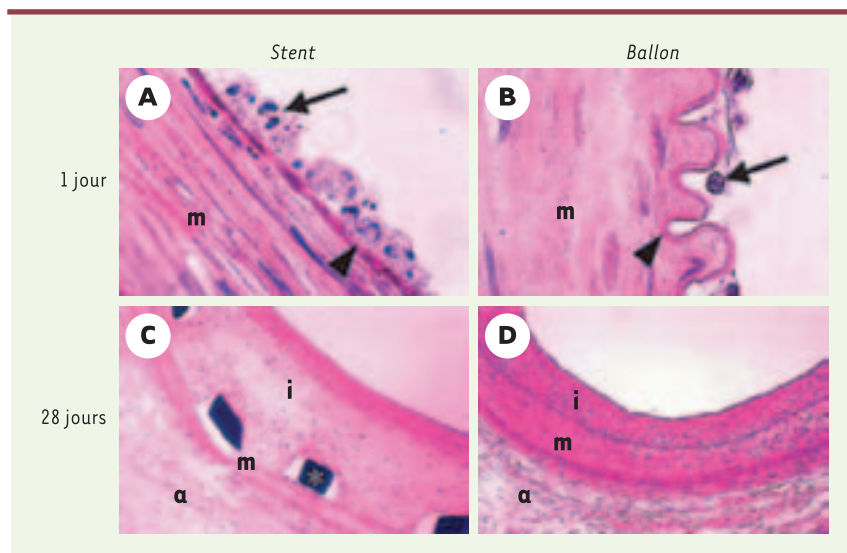


Figure 1. Coupes histologiques transversales d'artères iliaques de lapins hypercholestérolémiques colorées par un mélange hématoxyline-phloxine-safran. Les animaux ont été sacrifiés 24 heures ou 28 jours après l'implantation d'un *stent* métallique ou une angioplastie au ballonnet. Noter l'importance du recrutement des polynucléaires neutrophiles (flèche) 24 heures après l'implantation du *stent*, alors qu'après une angioplastie au ballonnet la réaction inflammatoire est plus discrète. La limitante élastique interne (tête de flèche) est typiquement étirée par le *stent* alors qu'elle apparaît «festonnée» après une angioplastie au ballonnet. À 28 jours, noter que l'épaississement intimal est plus important après implantation d'un *stent* qu'après une angioplastie au ballonnet.

bables, en acide poly-*l*-lactique, ont été mis au point et implantés avec succès chez l'homme [14]. Ils pourraient être utilisés pour délivrer localement des substances antiproliférantes [15] ou des vecteurs de thérapie génique [16].

Stents imprégnés « actifs »

La première expérience clinique testant un *stent* imprégné « actif » a été réalisée avec un *stent* en acier inoxydable auquel étaient liées de façon covalente (procédé Carmeda AB) des molécules d'héparine [17]: en se liant à l'antithrombine III circulante, l'héparine fixée au *stent* inhibe la formation de thrombine dans l'environnement du *stent*. Dans l'étude multicentrique Benestent-II, la proportion de cas avec thrombose subaiguë intrastent était très faible (0,4%), et le risque de resténose plus faible que dans le groupe témoin traité par une angioplastie au ballonnet seul (16% contre 31%). Toutefois, l'absence de groupe témoin recevant un *stent* classique ne permettait pas de conclure à l'efficacité spécifique du *stent* recouvert d'héparine. Ce n'est que récemment que des *stents* imprégnés libérant réellement des molécules antiprolifératives dans la paroi artérielle ont prouvé leur effet préventif sur l'hyperplasie intimale expérimentale, et ont pu être utilisés chez l'homme.

Rapamycine

La rapamycine (sirolimus) est un antibiotique naturel de la classe des macrolides, produit par *Streptomyces hygroscopicus*, un micro-organisme découvert dans le sol de l'île de Pâques (*rapa nui* en polynésien). R. Gallo *et al.* [18] ont montré que des injections systémiques de rapamycine diminuent d'environ 50% l'hyperplasie intimale des coronaires de porc après une angioplastie au ballonnet; cet effet intervient *via* une augmentation de l'expression de p27 (un inhibiteur des kinases dépendantes des cyclines) et une diminution de la phosphorylation de la protéine du rétinoblastome (Rb) [26] (Figure 2). Il résulte de cette chaîne d'événements moléculaires une inhibition de la prolifération des cellules musculaires lisses (arrêt en phase G1, effet cyostatique), mais aussi de leur migration, ce qui fait de la rapamycine un candidat potentiel pour la prévention des resténoses.

T. Suzuki *et al.* [19] ont testé l'effet d'un *stent* recouvert de rapamycine dans un modèle de resténose coronaire chez le porc. Le copolymère (non biodégradable) utilisé dans cette étude était une association de poly-*n*-butyl méthacrylate et de polyéthylène-vinyl acétate contenant environ 185 µg de rapamycine. L'activité proliférante à 7 jours et la surface néointimale à 4 semaines étaient diminuées de 50% dans le groupe recevant le *stent* recouvert de rapamycine, par rapport au groupe recevant le *stent* métallique sans polymère. La rapamycine ne retardait pas la réendothélialisation du *stent* et l'infiltration inflammatoire semblait réduite. En revanche, la néointima était plus riche en fibrine et plus pauvre en cellules musculaires lisses, témoignant d'un certain « retard » de cicatrisation de la lésion.

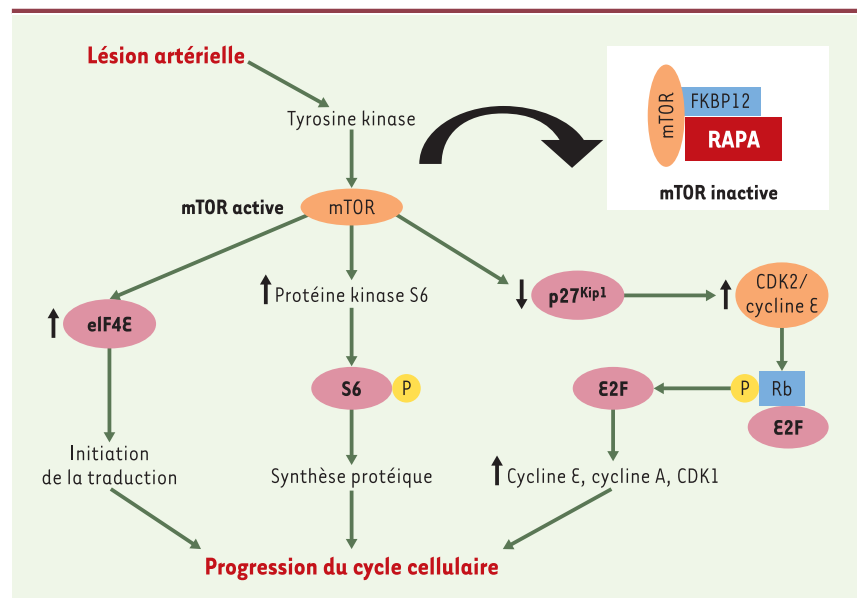


Figure 2. Inhibition de la prolifération des cellules musculaires lisses par la rapamycine. La voie de signalisation kinase mTOR (*mammalian target of rapamycin*)-p70S6 (protéine kinase S6 de 70 kDa) est impliquée dans la progression du cycle cellulaire: effets sur les CDK (*cyclin dependent kinases*) de la phase G1 (réduction de la protéine p27^{Kip1} entraînant une augmentation de l'activité du complexe CDK2/cycline E et de la phosphorylation de Rb, à l'origine de la libération du facteur de transcription E2F et de l'activation subséquente des gènes codant pour les cyclines E et A, ainsi que pour CDK1); activation de la protéine kinase S6, une enzyme impliquée dans la régulation du niveau de phosphorylation de la protéine ribosomique S6; augmentation de l'activité du facteur d'initiation eucaryote 4E (eIF4E), par l'intermédiaire de la phosphorylation et de l'inactivation de son inhibiteur, l'eIF4E-binding protein. La protéine kinase S6 comme l'eIF4E sont très importants dans l'initiation de la traduction, car ils sont nécessaires pour accélérer le taux de synthèse protéique en préparation de la division cellulaire. La rapamycine (RAPA) forme un complexe avec la FK-binding protein 12 (FKBP12), membre du groupe des protéines intracellulaires de liaison spécifique appelées immunophilines. Ce complexe rapamycine-immunophiline inhibe la protéine mTOR, et donc l'ensemble des événements qui dépendent de son activation. C'est l'inhibition de l'initiation de la traduction protéique par mTOR qui est supposée être le mécanisme principal de l'effet antiprolifératif de la rapamycine, qui se traduit par une réduction de la synthèse protéique et un arrêt simultané du cycle cellulaire en phase S (d'après [32]).



Enfin, le polymère utilisé n'engendrait pas de toxicité tissulaire spécifique et n'aggravait pas l'épaississement intimal.

Ces résultats expérimentaux encourageants ont ouvert la voie à des essais cliniques dont le retentissement a été planétaire. Dans l'étude pilote FIM (*first in man*), 45 patients présentant une sténose focale ont reçu un *stent* recouvert d'un polymère non biodégradable libérant de la rapamycine de façon rapide (moins de 15 jours) ou prolongée (adjonction d'une couche polymérique de surface, ou *topcoat*). L'hyperplasie intimale était évaluée lors de contrôles coronarographiques itératifs par angiographie quantitative et échographie endocoronaire. Aucune resténose n'a été observée au cours des suivis à 4, 6 et 12 mois [20, 21]. Par ailleurs, aucun cas de thrombose tardive n'a été rapporté, et il ne semblait pas y avoir d'aggravation de la sténose aux berges du *stent*. Les résultats de l'étude randomisée RAVEL ont confirmé ces résultats: après un suivi de 6 mois, 26% des patients du groupe témoin avaient une resténose angiographique, contre 0% dans le groupe «rapamycine». À 210 jours, 72,9% des patients étaient indemnes d'événements cliniques (décès, infarctus ou resténose nécessitant une nouvelle procédure de revascularisation) dans le groupe témoin, contre 96,7% dans le groupe «rapamycine» [22]. Dans l'étude SIRIUS [20, 21, 23], de plus grande taille et réalisée dans une popu-

lation de patients plus sévèrement atteints, les *stents* au sirolimus diminuent (mais n'abolissent pas) la survenue à 9 mois du critère principal de jugement de l'étude (décès d'origine cardiaque, infarctus du myocarde ou resténose nécessitant une nouvelle procédure de revascularisation), qui est retrouvée chez 8,6 % des patients ayant reçu un *stent* au sirolimus contre 21 % chez les patients témoins.

Paclitaxel et dérivés

Le paclitaxel (Taxol®), agent naturel présent dans l'écorce de l'if du Pacifique (*Taxus brevifolia*), est une molécule cytotoxique utilisée dans le traitement des cancers de l'ovaire. Responsable d'une polymérisation et d'une stabilisation de la tubuline, principale protéine impliquée dans la formation des microtubules du fuseau mitotique, le paclitaxel bloque la mitose en interphase et entraîne la mort cellulaire [24]. Administré par voie systémique, le paclitaxel inhibe l'hyperplasie intimale de la carotide de rat [25]. A.W. Heldman *et al.* [26] ont implanté dans des artères coronaires de porcs un *stent* métallique de Palmaz-Schatz (Cordis) recouvert d'un film de paclitaxel (0 à 187 µg/*stent*) dilué dans de l'éthanol, sans adjonction de polymère. Après 4 semaines de suivi, on observe une réduction de l'hyperplasie intimale intrastent dépendante de la dose utilisée, mais aussi la présence d'une hémorragie intra-intimale dont l'importance semble également liée à la dose de paclitaxel utilisée. A. Farb *et al.*

[27] ont utilisé un *stent* Multilink (Guidant) recouvert de paclitaxel (0 à 42 µg/*stent*) stabilisé par une couche de gélatine et de sulfate de chondroïtine. Une diminution de 35% à 50% de l'hyperplasie intimale de l'artère iliaque de lapin est observée après 4 semaines de suivi, mais l'effet protecteur n'est plus observé à 90 jours. Par ailleurs, on note un excès, dépendant de la dose de paclitaxel, d'hémorragies intimales, de dépôts de fibrine et d'inflammation vasculaire. Dans le même modèle, D.E. Drachman *et al.* [28] ont utilisé un *stent* NIR (Boston Scientific) recouvert du copolymère poly(lactide-co- Σ -caprolactone) (pLA/pCL) contenant 200 µg de paclitaxel: l'épaississement intimal est diminué de 50% à 60% à 1 mois, 2 mois et 6 mois, mais on observe un excès de fibrine et d'infiltrat inflammatoire, un défaut de matrice extracellulaire (collagène et hyaluronane) et un retard net de réendothélialisation persistant à 6 mois.

Plusieurs études randomisées ont été réalisées avec des *stents* recouverts de paclitaxel. Dans l'étude TAXUS II [29], les patients ayant reçu un *stent* libérant du Taxol® avec une cinétique lente et modérée ont une obstruction luminale, mesurée par échographie endocoronaire, de seulement 8% contre 20% dans les groupes témoins, aboutissant à une diminution nette

Inhibiteurs de la prolifération cellulaire	Inhibiteurs du cycle cellulaire
	<ul style="list-style-type: none"> • p27 • p21 • p53 • Rb mutant hypophosphorylable • Nucléotides antisens anti-protocogènes, anti-Cdk, anti-PCNA • Nucléotides leurres (<i>decoy</i>) de E2F • Thymidine kinase de l'<i>Herpes simplex</i> (« gène suicide ») + ganciclovir
	eNOS
	Mutant négatif dominant de ras
Inhibiteurs de la migration cellulaire	TIMP
Antithrombotiques	TFPI
Facteurs de croissance endothéliale	VEGF165
Inhibiteurs de l'inflammation	IL-10 et autres cytokines anti-inflammatoires?

Tableau I. Gènes candidats pour une thérapie génique des resténoses intrastent.

eNOS: endothelial nitric oxide synthase; PCNA: proliferating cell nuclear antigen; TIMP: tissue inhibitor of metalloproteinase; TFPI: tissue factor pathway inhibitor; VEGF: vascular endothelial growth factor.

du risque de resténose angiographique (2% à 5% contre 20% à 24% pour les sujets témoins).

Autres candidats : des *stents* actifs à la thérapie génique...

De nombreuses autres molécules ont été testées chez le porc et font déjà l'objet d'essais cliniques. Les résultats obtenus avec l'actinomycine D (un agent antimétabolique inhibant la transcription de l'ADN en ARN messager) ou le batimastat (un inhibiteur non spécifique des métalloprotéases) sont décevants. Des résultats plus encourageants ont été rapportés avec la dexaméthasone. Le tacrolimus, un analogue du sirolimus, est en cours d'investigation clinique dans des études pilotes. L'efficacité de nouveaux *stents* imprégnés libérant de l'angiotensinogène, du 17- β -œstradiol, des statines, des facteurs de croissance angiogéniques (VEGF, *vascular endothelial growth factor*) voire des oligonucléotides antisens inhibiteurs de *c-myc* reste à préciser.

Des *stents* actifs pourraient également être développés dans l'avenir comme supports de thérapie génique; des « gènes médicaments » pourraient ainsi être incorporés dans une matrice polymérique recouvrant le *stent* [30] ou être incorporés, *in vitro*, dans des cellules vasculaires autologues secondairement transplantées dans le *stent in vivo*. Une liste non exhaustive des gènes candidats ayant un effet protecteur potentiel sur les resténoses expérimentales est présentée dans le *Tableau 1*. Si les adénovirus ont été considérés comme des vecteurs de choix dans cette dernière approche, on sait qu'ils engendrent une réponse inflammatoire qui rend improbable leur utilisation en clinique. Nous avons mis au point une méthode permettant d'implanter dans un *stent* métallique classique des cellules vasculaires autologues modifiées génétiquement par des rétrovirus, qui expriment de façon prolongée un gène thérapeutique [31]; l'efficacité de cette thérapie cellulaire doit maintenant être démontrée.

Conclusions

Il ne fait pas de doute que la promesse d'une quasi-éradication des resténoses par les *stents* « actifs » va inciter à réaliser encore plus de revascularisations myocardiques, en particulier dans les cas les plus complexes pour lesquels la cardiologie interventionnelle a pour l'instant été tenue en échec ou n'a pas donné de meilleurs résultats que la revascularisation chirurgicale. Même si certaines questions concernant ces nouveaux *stents* restent en suspens – efficacité à long terme, risque de thrombose tardive par défaut de réendothéliation,

supériorité de l'une des stratégies sur les autres, surcoût... – tout porte à croire qu'ils représentent bien la « troisième révolution » de la cardiologie interventionnelle, après l'introduction de l'angioplastie au ballonnet puis celle des *stents* métalliques « classiques ». ♦

SUMMARY

In-stent restenosis: towards a local approach?

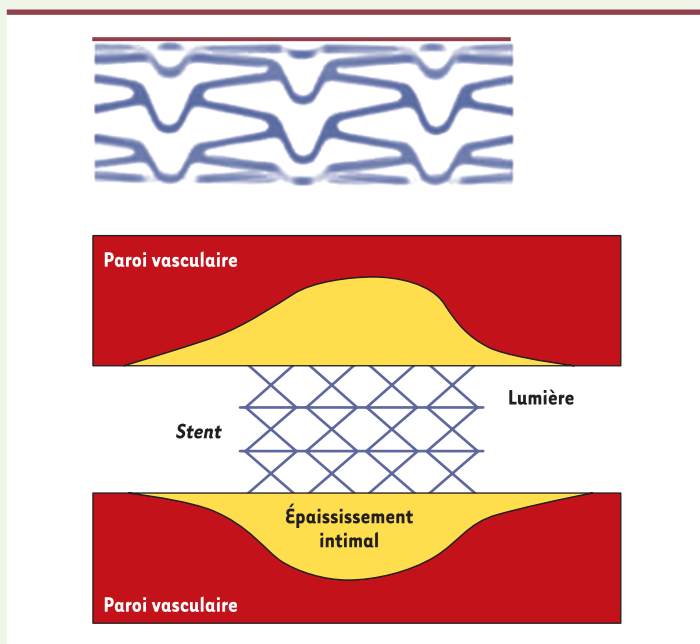
The use of intracoronary *stents* represent a major breakthrough in the armamentarium of interventional cardiology. *Stents* reduce significantly the incidence of recurrent stenosis (*in-stent* restenosis) via an improved post-procedure luminal diameter and an abrogation of the constrictive remodeling of the arterial wall. However, *stent*-related arterial injury results in intense proliferative and inflammatory responses and severe intimal hyperplasia, which, in 20% to 40% of the patients, may end up with clinically significant *in-stent* restenosis. Efficient prevention of *in-stent* restenosis has yet to be found. Systemic treatments have failed because they don't take into account the specific physiopathology and, most importantly, the focal nature of *in-stent* intimal hyperplasia. Hence, local prevention appears to be a straightforward approach to the unsolved issue of *in-stent* restenosis. *In situ* β - or γ -irradiation (brachytherapy) has received much attention as a curative treatment of *in-stent* restenosis but is not indicated for prevention. In contrast, drug-releasing *stents* have been tested in experimental models and have already provided very promising results in randomized clinical trials. Most of clinical studies have been performed with the antiproliferative agents sirolimus and paclitaxel, but other agents are under scrutiny. In addition, important research is carried out, in which the efficacy of antiproliferative genes is investigated. Clearly, drug-releasing *stents* are on the verge of profoundly modifying our practice of interventional cardiology. However, several questions remain unanswered as regard to the long term efficacy/toxicity and the cost-effectiveness of this new approach. ♦

RÉFÉRENCES

1. Ruygrok PN, Serruys PW. Intracoronary stenting. From concept to custom. *Circulation* 1996; 94: 882-90.
2. Serruys PW, de Jaegere P, Kiemeneij F, et al. A comparison of balloon-expandable-stent implantation with balloon angioplasty in patients with coronary artery disease. Benestent Study Group. *N Engl J Med* 1994; 331: 489-95.
3. Fischman DL, Leon MB, Baim DS, et al. A randomized comparison of coronary-stent placement and balloon angioplasty in the treatment of coronary artery disease. Stent Restenosis Study Investigators. *N Engl J Med* 1994; 331: 496-501.

QU'EST-CE QU'UN STENT ?

Un *stent*, du nom d'un dentiste anglais, Stent, est une endoprothèse (voir Schéma ci-dessous) utilisée pour traiter les rétrécissements des artères coronaires engendrés par l'athérosclérose. Il s'agit de la principale technique d'angioplastie coronaire (le terme angioplastie correspondant à toute intervention visant à modifier la géométrie du vaisseau pathologique).



Un *stent* coronaire ou endoprothèse coronaire est un fin treillis métallique cylindrique que l'on place à l'intérieur des artères coronaires pour maintenir leur calibre au diamètre idéal. Ces endoprothèses sont serties sur un ballonnet qui, après avoir été positionné à l'endroit à traiter, est gonflé, donnant ainsi la forme correcte à l'endoprothèse coronaire. Le but recherché par la pose du *stent* est de maintenir le diamètre obtenu par gonflement du ballonnet en empêchant le rappel élastique de la paroi artérielle qui, inévitablement, se produit lorsqu'on se contente de dilater avec un ballonnet seul.

4. Lincoff AM, Califf RM, Moliterno DJ, *et al.* Complementary clinical benefits of coronary-artery stenting and blockade of platelet glycoprotein IIb/IIIa receptors. Evaluation of platelet IIb/IIIa inhibition in stenting investigators. *N Engl J Med* 1999; 341: 319-27.
5. Eltchaninoff H, Koning R, Tron C, *et al.* Balloon angioplasty for the treatment of coronary in-stent restenosis: Immediate results and 6-month angiographic recurrent restenosis rate. *J Am Coll Cardiol* 1998; 32: 980-4.
6. Hoffmann R, Mintz GS, Dussaillant GR, *et al.* Patterns and mechanisms of in-stent restenosis. A serial intravascular ultrasound study. *Circulation* 1996; 94: 1247-54.
7. Farb A, Sangiorgi G, Carter AJ, *et al.* Pathology of acute and chronic coronary stenting in humans. *Circulation* 1999; 99: 44-52.
8. Rogers C, Edelman ER, Simon DI. A mAb to the beta2-leukocyte integrin Mac-1 (CD11b/CD18) reduces intimal thickening after angioplasty or stent implantation in rabbits. *Proc Natl Acad Sci USA* 1998; 95: 10134-9.
9. Feldman LJ, Aguirre L, Zioli M, *et al.* Interleukin-10 inhibits intimal hyperplasia after angioplasty or stent implantation in hypercholesterolemic rabbits. *Circulation* 2000; 101: 908-16.
10. Feldman LJ, Mazighi M, Scheuble A, *et al.* Differential expression of matrix metalloproteinases after stent implantation and balloon angioplasty in the hypercholesterolemic rabbit. *Circulation* 2001; 103: 3117-22.
11. The ERASER investigators. Acute platelet inhibition with abciximab does not reduce in-stent restenosis (ERASER study). *Circulation* 1999; 100: 799-806.
12. Meurice T, Bauters C, Hermant X, *et al.* Effect of ACE inhibitors on angiographic restenosis after coronary stenting (PARIS): A randomised, double-blind, placebo-controlled trial. *Lancet* 2001; 357: 1321-4.
13. van der Giessen WJ, Lincoff AM, Schwartz RS, *et al.* Marked inflammatory sequelae to implantation of biodegradable and nonbiodegradable polymers in porcine coronary arteries. *Circulation* 1996; 94: 1690-7.
14. Tamai H, Igaki K, Kyo E, *et al.* Initial and 6-month results of biodegradable poly-L-lactic acid coronary stents in humans. *Circulation* 2000; 102: 399-404.
15. Yamawaki T, Shimokawa H, Kozai T, *et al.* Intramural delivery of a specific tyrosine kinase inhibitor with biodegradable stent suppresses the restenotic changes of the coronary artery in pigs *in vivo*. *J Am Coll Cardiol* 1998; 32: 780-6.
16. Ye YW, Landau C, Willard JE, *et al.* Bioresorbable microporous stents deliver recombinant adenovirus gene transfer vectors to the arterial wall. *Ann Biomed Eng* 1998; 26: 398-408.

17. Serruys PW, van Hout B, Bonnier H, *et al.* Randomised comparison of implantation of heparin-coated stents with balloon angioplasty in selected patients with coronary artery disease (Benestent II). *Lancet* 1998; 352: 673-81.
18. Gallo R, Padurean A, Jayaraman T, *et al.* Inhibition of intimal thickening after balloon angioplasty in porcine coronary arteries by targeting regulators of the cell cycle. *Circulation* 1999; 99: 2164-70.
19. Suzuki T, Kopia G, Hayashi S, *et al.* Stent-based delivery of sirolimus reduces neointimal formation in a porcine coronary model. *Circulation* 2001; 104: 1188-93.
20. Sousa JE, Costa MA, Abizaid A, *et al.* Lack of neointimal proliferation after implantation of sirolimus-coated stents in human coronary arteries: a quantitative coronary angiography and three-dimensional intravascular ultrasound study. *Circulation* 2001; 103: 192-5.
21. Sousa JE, Costa MA, Abizaid AC, *et al.* Sustained suppression of neointimal proliferation by sirolimus-eluting stents: one-year angiographic and intravascular ultrasound follow-up. *Circulation* 2001; 104: 2007-11.
22. Morice MC, Serruys PW, Sousa JE, *et al.* A randomized comparison of a sirolimus-eluting stent with a standard stent for coronary revascularization. *N Engl J Med* 2002; 346: 1773-80.
23. Moses JW, Leon MB, Popma JJ, *et al.* Sirolimus-eluting stents versus standard stents in patients with stenosis in a native coronary artery. *N Engl J Med* 2003; 349: 1315-23.
24. Jordan MA, Toso RJ, Thrower D, *et al.* Mechanism of mitotic block and inhibition of cell proliferation by taxol at low concentrations. *Proc Natl Acad Sci USA* 1993; 90: 9552-6.
25. Sollott SJ, Cheng L, Pauly RR, *et al.* Taxol inhibits neointimal smooth muscle cell accumulation after angioplasty in the rat. *J Clin Invest* 1995; 95: 1869-76.
26. Heldman AW, Cheng L, Jenkins GM, *et al.* Paclitaxel stent coating inhibits neointimal hyperplasia at 4 weeks in a porcine model of coronary restenosis. *Circulation* 2001; 103: 2289-95.
27. Farb A, Heller PF, Shroff S, *et al.* Pathological analysis of local delivery of paclitaxel via a polymer-coated stent. *Circulation* 2001; 104: 473-9.
28. Drachman DE, Edelman ER, Seifert P, *et al.* Neointimal thickening after stent delivery of paclitaxel. Change in composition and arrest of growth over six months. *J Am Coll Cardiol* 2000; 36: 2325-32.
29. Colombo A, Drzewiecki J, Banning A, *et al.* Randomized study to assess the effectiveness of slow- and moderate-release polymer-based paclitaxel-eluting stents for coronary artery lesions. *Circulation* 2003; 108: 788-94.
30. Klugherz BD, Jones PL, Cui X, *et al.* Gene delivery from a DNA controlled-release stent in porcine coronary arteries. *Nat Biotechnol* 2000; 18: 1181-4.
31. Goueffic Y, Meddahi A, Mezzina M, Mazighi M, Feldman L. Smooth muscle cell seeding after arterial injury. *Eur Heart J* 2001; 22: 429.
32. Dzau VJ, Braun-Dullaeus RC, Sedding DG. Vascular proliferation and atherosclerosis: new perspectives and therapeutic strategies. *Nat Med* 2002; 8: 1249-56.

TIRÉS À PART
M. Mazighi

Tout comme l'équilibre social commande le respect des différences individuelles, la mondialisation nécessite le maintien d'une diversité culturelle riche.

En diffusant des articles de qualité en français sur la recherche scientifique médicale, **Médecine/Sciences** contribue à la santé de la francophonie et du savoir.

Le ministère des Relations internationales est fier de soutenir financièrement **Médecine/Sciences** et félicite ses artisans pour leur précieux apport à la communication scientifique en français.

Québec 
Ministère des
Relations
internationales